# Table des matières

***1. Dénomination*** ..... 1
1.1. Traduction ..... 1
1.2. Origine ..... 2
1.3. Explication du nom ..... 2
1.4. Noms secondaires ..... 2
1.5. Translittérations ..... 2
1.6. Code alphanumérique ..... 2
***2. Localisation*** ..... 2
2.1. Textes modernes ..... 2
2.2. Textes classiques ..... 3
2.3. Rapports et coupes anatomiques ..... 4
2.4. Rapports ponctuels ..... 4
***3. Classes et fonctions*** ..... 5
3.1. Classe ponctuelle ..... 5
3.2. Classe thérapeutique ..... 5
***4. Techniques de stimulation*** ..... 5
***5. Indications*** ..... 6
5.1. Littérature moderne ..... 6
5.2. Littérature ancienne ..... 6
5.3. Associations ..... 6
5.4. Revues des indications ..... 6
***6. Etudes cliniques et expérimentales*** ..... 7
6.1. Déséquilibre de nourriture ..... 7
6.2. Alopécie ..... 7

# 21Rte Dabao 大包（大包）

prononciation dabao.mp3

*Articles connexes* : 20Rte - 1C - Méridien -

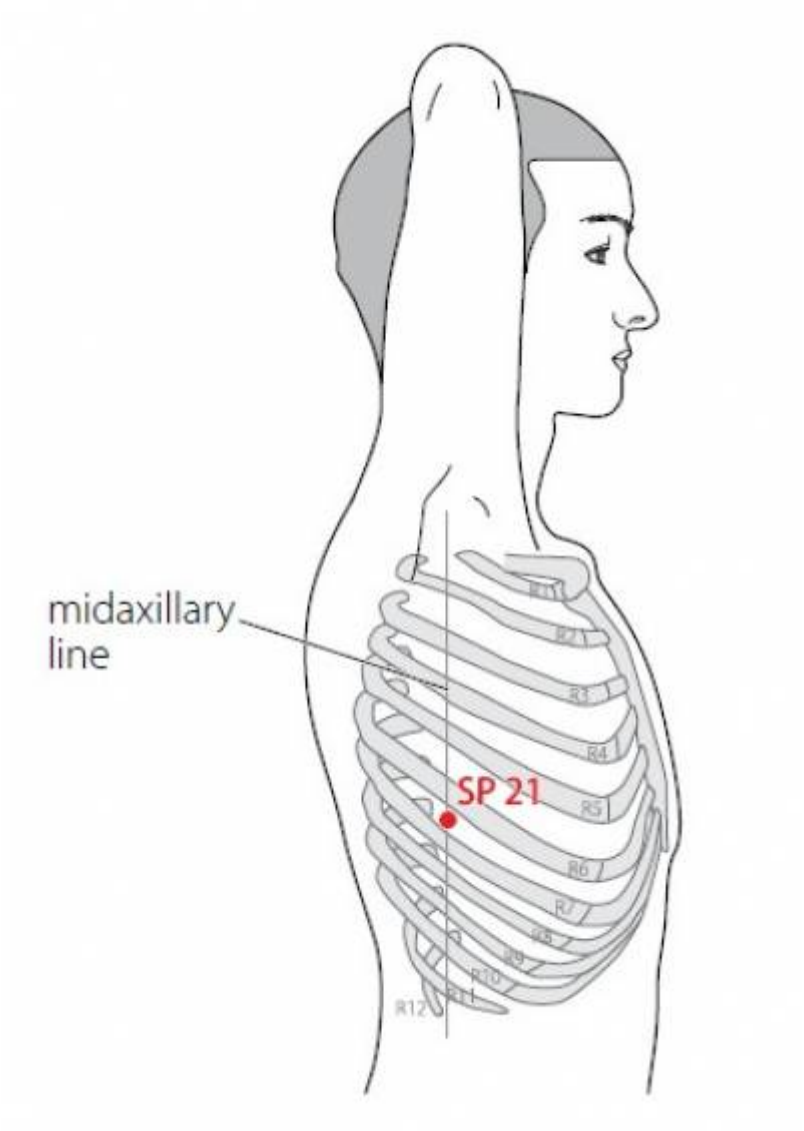


WHO standard acupuncture point locations in the western pacific region. 2009.

## 1. Dénomination

### 1.1. Traduction

| | |
|---|---|
| 大包<br>**dà bāo** | Grande enveloppe (Soulié de Morant 1957, Pan 1993, Laurent 2000)<br>Grand régisseur (Nguyen Van Nghi 1971) |

- Zhou Mei-sheng 1984 : *da* big; human bein *bao* include; embrace; surround.
- Guillaume 1995 : *Da* (Ricci 4621) : grand, gros, important. *Bao* (Ricci 3823) : paquet, colis ; envelopper, contenir.

### 1.2. Origine

- Ling Shu, chapitre « Jing mai » (Guillaume 1995).

### 1.3. Explication du nom

- Zhou Mei-sheng 1984 : *Dabao* The vast human body is embraced by the congenital vital energy and the postnatally acquired vital energy. The spleen is the middle earth, surrounded by the other four internal organs. This forms a great surround.
- Pan 1993 : *Dabao* est appelé « Grand *Luo* de la Rate », car les ramifications partant de ce point rejoignent tous les petits vaisseaux secondaires, qui forment comme un filet — lequel envelopperait le corps entier. C'est pourquoi *Dabao* est nommé « Grande enveloppe ».
- Lade 1994 : Ce point distribue et régularise le Sang et le *Qi* Nourricier. Ces substances “enveloppent” le corps. Le caractère ancien pour *bao* signifie “un fœtus dans un utérus”, qui correspond à l'image de nourrir et d'envelopper.
- Laurent 2000 : *da*, grand, adulte…Cf. 5E *daying*. *Bao* un homme qui se courbe pour embrasser un objet, idée d'embrasser, d'envelopper, de contenir, récipient… *Bao*, le corps maternel enveloppant le fœtus encore informe. Sens actuels : envelopper, contenir… La traduction grande enveloppe fait l'unanimité, mais ce qu'elle recouvre est parfois différent. Pour le Pr Leung Kok Yuen, *dabao*, c'est l'ensemble des *luo* (rameaux secondaires des méridiens) qui entourent le corps comme un filet et que ce point régularise. Pour le Pr Zhou Mei-sheng, ce point appartient à la Rate ; la Rate/Terre occupe une position centrale, les 4 autres *zang* sont la Grande enveloppe, ils entourent la Rate, ils lui transmettent de l'énergie et en reçoivent d'elle.

### 1.4. Noms secondaires

*Dabao* 大胞 (grande enveloppe) (Laurent 2000).

### 1.5. Translittérations

Ta-pao ; Tae pao (fra)
Dai bao (viet)

### 1.6. Code alphanumérique

21Rte, 21Rt, RA21 (Rate)
SP21 (Spleen)

## 2. Localisation

### 2.1. Textes modernes

- Nguyen Van Nghi 1971 : Dans le creux du 6° espace intercostal, à 6 distances au-dessous du creux de l'aisselle, dans lequel se trouve le Tchi Tsivann (1C), à trois distances au-dessous du

point Iuann Ié (22VB).
- Roustan 1979 : A mi-chemin du pli axillaire et de l'extrémité de la onzième côte, le bras étant étendu vers le bas, dans le septième espace intercostal (sur la ligne médiane axillaire).
- Deng 1993 : Sur le côté de la poitrine et sur la ligne médiane axillaire, dans le 6° espace intercostal.
- Pan 1993 : *Dabao* se trouve dans le septième espace intercostal, sur la ligne médiane axillaire.
- Guillaume 1995 : Sur la ligne axillaire; dans le sixième espace intercostal.
- Laurent 2000 : sur le thorax, dans le 6° espace intercostal, verticalement à l'aplomb de la ligne médio-axillaire.
- WHO 2009 : In the lateral thoracic region, in the sixth intercostal space, on the midaxillary line. Note: With the subject lying on the side and the arm abducted, SP21 is located at the intersection of the midaxillary line and the sixth intercostal space.

## 2.2. Textes classiques

- Ling Shu : “A 3 *cun* au-dessous de *Yuanye* (22VB)” (Deng 1993).
- Jia Yi Jing : “A 3 *cun* au-dessous de *Yuanye* (22VB), dans le neuvième espace intercostal” (Deng 1993).
- Xun Jing : “A 6 *cun* au-dessous de l'aisselle, dans le neuvième espace intercostal, au niveau de *Juque* (14VC)” (Deng 1993).
- Deng 1993 : Remarque: Les anciens ouvrages de médecine situent le point à 3 *cun* au-dessous de *Yuanye* (22VB), soit sur la ligne axillaire et dans le quatrième espace intercostal. Autrefois, la distance entre les espaces intercostaux était fixée à 1,6 *cun*. Ici, 3 *cun* équivalent à deux espaces intercostaux. De nos jours, ce point est situé sur la ligne axillaire et dans le sixième espace intercostal.

Great tributary channel of the spleen (pi zhi da luo), woodcut illustration from 1817 edition of Bian Que maishu nan jing (Canon of Problems in Bian Que's Book of the Pulse) by Xiong Qinghu (Qing period 1644-1911).

## 2.3. Rapports et coupes anatomiques

- Deng 1993 : Peau—tissu sous-cutané—muscle grand dentelé. Dans la couche superficielle, on trouve les branches cutanées externes du sixième nerf intercostal et les tributaires de la veine thoraco-épigastrique. Dans la couche profonde, on trouve les branches du nerf long thoracique, et les branches ou tributaires de l'artère et de là veine thoraco-dorsales.
- Guillaume 1995 : Artère et veine intercostales. Nerf thoracique, rameaux perforants postérieurs.

## 2.4. Rapports ponctuels

# 3. Classes et fonctions

## 3.1. Classe ponctuelle

- Nguyen Van Nghi 1971 : Point très important ; c'est le Grand Lo de la rate d'où partent de très nombreuses ramifications au devant et sur les côtés de la poitrine, ramifications qui sont en relation avec tous les vaisseaux Lo longitudinaux des méridiens principaux. Les ramifications de ce Grand Lo servent à alimenter en liquide organique provenant de l'estomac, toutes les parties du corps (Nei King, Ch. 10). « Si le Grand Lo est en plénitude, il y aura des douleurs par tout le corps. » (Nei King.) Il faut alors le disperser. « Si le Grand Lo est en vide, toutes les articulations sont relâchées. » (Nei King.) Il faut alors le tonifier. Le Grand Lo est à puncturer spécialement dans les affections suivantes : douleurs thoraciques, hypocondralgie, corps douloureux, faiblesse des 4 membres, asthme, dyspnée.
- Grand *Luo* de la rate (Roustan 1979, Pan 1993, Guillaume 1995, Laurent 2000).
- Point *chu* (sortie) (Laurent 2000).

## 3.2. Classe thérapeutique

- Guillaume 1995 : *Da bao* régularise le *Qi* et le Sang, resserre (consolide) les tendons et les os
- Laurent 2000 : régularise l'énergie, vivifie les *luo*.

# 4. Techniques de stimulation

| Acupuncture | Moxibustion | Source |
|---|---|---|
| Piquer obliquement à 0,5-0,8 distance | Cautériser 3 fois, chauffer 10-20 minutes. | Roustan 1979 |
| Selon Tong ren, appliquer 3 cônes de moxa | Selon Tong ren, puncturer à 0,3 distance | Zhen jiu ju ying (Guillaume 1995) |
| Puncture inclinée entre 0,3 et 0,5 distance de profondeur | Cautérisation avec 3 à 5 cônes de moxa, moxibustion pendant 5 à 10 minutes | Guillaume 1995 |
| Piqûre oblique ou piqûre à plat vers l'extérieur, de 0,5 à 0,8 *cun* | Moxas 3 ; chauffer 10 mn | Laurent 2000 |

### Sensation de puncture

### Sécurité

- Il est interdit de piquer profondément (Guillaume 1995).
- Wen Ying, Li Xiao-Ling, Cao Dan-Na. [On Needling Depth of Dabao Acupoint with MRI]. Journal of Clinical Acupuncture and Moxibustion. 2011;27(7):7. [174475].

> Objective: To study the secure depths of acupuncture points with MRI technique so as to provide the security reference data for clinicians in acupuncture treatment, then to reduce needle stick injuries. Methods: Ten healthy adult male and ten healthy adult women were selected as volunteers. The needling depth can be obtamned through measuring vertical distance from Dabao acupoint marked point to parietal pleura on MRI image Results:1. Men's vertical dangerous depth: left side: (20.47 ± 2. 61) mm and right side: (21. 05 ± 2. 82) mm, safe depth (L: 15. 36 ± 1. 96)mm and R: (15. 79 ± 2. 11) mm; Woman's vertical dangerous depth: L: (18.33 ±3.27)mm andR:(18.92 ±4.64)mm, safedepthL: (13.75 ±2.46)mm and

R: (14.19 ±3.48) mm. 2. The discrepancy of dangerous needle depth between man and women:!) Gender difference P >0.05, which shows no significant difference 2) Compare left and right side P > 0. 05, which shows no significant difference. Conclusion: Needling depth of Dabao acupoint: the dangerous depth L : (19. 40 2. 98) mm and R: (19.98 3.89) mm; The safety depth L:(14.55 ± 2.31)mm and R:(14.98 ± 2.93)mrn. MRI provides a more secure and accurate research method for needling depth in clinic.

# 5. Indications

| | | |
|---|---|---|
| **Classe d'usage** | **-** | point secondaire |

## 5.1. Littérature moderne

- Roustan 1979 : Suffocation intermittente, névralgie intercostale, algies de tout le corps.
- Lade 1994 : Élargit et décontracte la poitrine, régularise le *Qi* et le Sang, tonifie le *Qi* Nourricier, facilite la circulation du *Qi* et du Sang. Indications : douleurs généralisées du corps, sourdes ou aiguës, léthargie et dépression, névralgie intercostale, plénitude et douleur de la poitrine et des hypochondres, asthme, toux, dyspnée, amaigrissement par longue maladie, et asthénie des membres.
- Guillaume 1995 : Douleur thoracique, dyspnée, douleur de tout le corps, absence de force des quatre membres ; l'asthme bronchique, pleurites, douleurs intercostales.

## 5.2. Littérature ancienne

- Ling Shu : Chapitre *Mai jing* : douleur de tout le corps en cas de plénitude, relâchement des cent articulations en cas de vide (Guillaume 1995).
- Jia yi jing : *Qi* en excès-*da qi* avec impossibilité de respirer, la respiration provoque des douleurs du thorax et des flancs (Guillaume 1995).
- Ishimpo : douleur du thorax et des côtes ; sensation de froid dans le corps ; gêne de toutes les articulations en cas de vide (Guillaume 1995).
- Zhen jiu ju ying : douleur thoracique, asthme-*chuan qi*. Douleur de tout le corps en cas de plénitude, disperser ; relâchement des cent articulations en cas de vide, tonifier (Guillaume 1995).
- Yi xue ru men : gros ventre, douleur à l'intérieur du thorax et des flancs ; en cas de plénitude, à l'intérieur le corps est totalement froid ; en cas de vide, les cent articulations sont relâchées (Guillaume 1995).
- Da cheng : reprend intégralement la citation du Zhen jiu ju ying (Guillaume 1995).
- Lei jing tu yi: dyspnée-chuan et douleur du thorax, présence de *Qi* dans l'abdomen avec impossibilité de respirer. En cas de plénitude, tout le corps est froid ; en cas de vide, les cent articulations sont relâchées (Guillaume 1995).

## 5.3. Associations

| Indication | Association | Source |
|---|---|---|
| Douleur du thorax | **21Rte** + 8TR puncturé jusqu'à 4MC + 38VB + 41VB | Zhen jiu xue jian bian (Guillaume 1995) |

## 5.4. Revues des indications

- Cury G. Le point du jour : Da Bao (21 Rt). Revue Francaise d'Acupuncture. 2005;122:58. [140552].

  Da bao (21 Rt) la « grande enveloppe » ou « l'enveloppe du grand » (qui permet de grandir ou protéger et grandir) est un point qui réunit, qui rassemble les méridiens luo, et qui protège le [vide interne, représenté par xuli, le grand luo de l'estomac]. Cette protection pourrait être l'enveloppe corporelle, la forme de la chair.

- Cassuto B. Vide et Grand, une metaphysique au centre du corps, A propos de Xuli et Dabao [21Rte]. Acupuncture & Moxibustion. 2006;5(4):334. [144247].

  Résumé : Ce qui nous dépasse, le Vide et l'Infni, a une place et une fonction dans le corps. Deux structures énergétiques peu évoquées, les grandes liaisons de Rate et Estomac, méritent qu'on s'y attarde.

# 6. Etudes cliniques et expérimentales

## 6.1. Déséquilibre de nourriture

- Serbu L et al. [Is Dabao a Diagnostic Mark for the Nourishment Unbalance]? Abstract). Revista Romana de Acupunctura. 1996;5(2):120. [57690].

## 6.2. Alopécie

- Chin DL. The Effectiveness of Dabao (Letter). J Clin Epidemiol. 1992;45(2):183-4. [37330].

  The effectiveness of the hair-restorer "Dabao" in males with alopecia androgenetica. A clinical experiment.

From:
http://www.wiki-mtc.org/ - **Encyclopédie des sciences médicales chinoises**

Permanent link:
**http://www.wiki-mtc.org/doku.php?id=acupuncture:points:points%20des%20meridiens:rate:21rte**

Last update: **27 Sep 2022 18:46**